Lane Medical Library

Ein Beitrag

zur

Casuistik

der idiopathischen multiplen Hautsarkome.

Inaugural-Dissertation

zur Erlangung des Grades

eines

Doctors der Medicin

verfasst und mit Bewilligung

Einer Hochverordneten medicinischen Facultät der Kaiserlichen Universität

zu Dorpat

zur öffentlichen Vertheidigung bestimmt

von

Alexander Donner.

Ordentliche Opponenten:

Doc. Dr. **W. Koch.** — Prof. Dr. **F. Hoffmann.** — Prof. Dr. **v. Wahl.**

Dorpat.

Druck von Schnakenburg's litho- und typographischer Anstalt.

1880.

Gedruckt mit Genehmigung der medicinischen Facultät.

Decan: Boehm.

Dorpat, den 19. September 1880.

Nr. 295.

(L. S.)

EX
BIBLIOTHECA
CASSELLANA

63329

MEINEN ELTERN

IN

LIEBE UND DANKBARKEIT

GEWIDMET.

Digitized by the Internet Archive
in 2026

https://archive.org/details/IA40154018_0106

Vorwort.

Der in den vorliegenden Blättern geschilderte Krankheitsfall stammt aus der Privatpraxis des Herrn Dr. Neumann in Kreuzburg.

Bisher war es weder Herrn Dr. Neumann, noch auch einem der übrigen Herren Collegen, denen unser Patient zu Gesicht gekommen war, gelungen, in diesem Falle eine sichere Diagnose zu stellen, theils weil das Krankheitsbild, das der Patient darbot, auch den ältesten Collegen jener Gegend fremd war, theils aber auch, weil der Patient die Hergabe von Geschwülsten zur mikroskopischen Untersuchung consequent verweigerte. Erst mir gelang es theils durch List, theils durch Ueberredung, den Patienten zur Operation und somit auch zur Hergabe von Untersuchungsobjecten willig zu machen. Herrn Dr. Neumann sage ich auch an dieser Stelle meinen verbindlichsten Dank sowol für die Freundlichkeit, mit der er mir die

Beobachtung und Veröffentlichung des vorliegenden Krankheitsfalles überliess, als auch für die Bereitwilligkeit, mit der er mir bei der Sammlung des nöthigen Beobachtungsmateriales stets hilfreich zur Seite stand.

Dass ich diesen Blättern gerade diese Form gab, hatte seinen guten Grund in äusseren Verhältnissen, die den baldigen Abschluss meiner officiellen Studienzeit in Dorpat erheischten.

Hier in Dorpat habe ich denn auch die weiteren Studien über meinen Krankheitsfall unter den Auspicien meiner hochverehrten Lehrer Prof. Dr. Boettcher und Prof. Dr. Ed. v. Wahl angestellt. Ihnen beiden bin ich zum grössten Danke verpflichtet für die Hilfe, die sie mir bei der Vollendung dieser Arbeit reichlich spendeten. Auch allen meinen übrigen Lehrern an hiesiger Hochschule sage ich meinen besten Dank für die wissenschaftliche Anregung, die sie mir im Verlaufe meiner Studienzeit geboten haben.

Wenn schon die secundären multiplen Sarkome der Haut zu den nicht allzuhäufigen Vorkommnissen gezählt werden müssen, so gehören die Fälle von idiopathischem multiplen Hautsarkom jedenfalls zu den grössten Seltenheiten. Ich habe in der mir zugänglichen recht umfangreichen Literatur nur fünf ausführlich beschriebene Fälle von idiopathischem multiplen Hautsarkom finden können, nämlich jene fünf Fälle, die Kaposi als Grundlage für die Aufstellung einer besonderen Form des Hautsarkoms, des „idiopathischen multiplen Pigmentsarkoms der Haut" dienten. Ich glaube meinen Fall diesen fünf Kaposi'schen Fällen an die Seite stellen zu dürfen. Die Gründe für die Berechtigung einer solchen Gleichstellung werde ich am Schluss meiner Arbeit anführen. Zunächst will ich hier den Aufsatz, den Kaposi seinen fünf Krankheitsfällen im Arch. f. Syph. u. Dermotologie von Auspitz und Pick widmet, recht ausführlich wiedergeben, um so dem Leser zugleich die beste Gelegenheit zum Vergleich dieser fünf Kaposi'schen Fälle mit meinem Falle zu bieten.

Nach einigen einleitenden Sätzen über einen über secundäre Sarkome der Haut handelnden Aufsatze von

Köbner (in demselben Arch. 1869, 3 Heft, pag. 369), beginnt Kaposi folgendermassen:

„Ich glaube eine Form des Pigmentsarkoms der Haut als eine typisch-klinische von denjenigen absondern zu können, welche unter allen Umständen als consecutive (metastatische) Eruptionen und demnach von den verschiedensten Primärherden ausgehen können, und deren Beispiele in den Fällen von Köbner gegeben sind

Ich will die hier zu beschreibende Form deshalb als idiopathisches multiples Pigmentsarkom der Haut bezeichnen.

Als Grundlage für die Aufstellung dieser Form dienen mir fünf einschlägige Beobachtungen; dieselben sollen hier speciell mitgetheilt werden, nicht nur weil der Gegenstand neu, und Form und Verlauf der Krankheit von der grössten Wichtigkeit ist, sondern hauptsächlich, weil die Fälle in ihren Symptomen zugleich die ganze Reihe der Symptomatologie der Krankheit selbst von ihren ersten Anfängen bis zu ihrem lethalen Ende plastischer als eine abstrakte Charakteristik dies zu thun vermochte, darbieten.“

Hieran schliesst dann Kaposi seine fünf Krankengeschichten. Ich werde hier nur den ersten Fall wörtlich wiedergeben, die andern 4 Fälle aber nur in Auszügen, weil in der That das klinische Bild in allen fünf Fällen dasselbe ist.

Fall 1. Kopf, Leonhard, 68 Jahre alt, verheiratheter Schmiedemeister aus Brodes in Niederösterreich, am 25. Juli 1868 auf die Klinik für Hautkranke aufgenommen.

Patient gibt an, vergangenen Sommer bereits eine Spannung in den Händen verspürt zu haben. Doch hat er

noch bis Anfangs Jänner des Jahres 1868 als Schmied in seiner Werkstätte gearbeitet. Bald darauf jedoch ward ihm das Stehen wegen der Schwellung und Schmerzhaftigkeit der Füsse und das Arbeiten wegen des gleichen Zustandes der Hände nicht mehr möglich, und er genöthigt den grössten Theil der letzten Monate im Bette zuzubringen.

Status praeseus. Beide Füsse in nahezu gleicher Weise geschwellt, der Fussrücken vorgewölbt, die Fusssohle polsterartig ausgefüllt, deren Haut gespannt, rothbraun, glänzend, sehr derb anzufühlen, kaum eindrückbar, spontan und besonders gegen Druck sehr schmerzhaft.

Auf dem rechten emporgewölbten Fussrücken in flachhandgrosser Ausdehnuug eine schwarzgrau pigmentirte, dicke, narbig aussehende, flachvertiefte Parthie, umgeben von einem aus braunrothen bis lividrothen Knoten zusammengesetzten 2''' hohen, kreisförmigen Wall, der sich sehr hart anfühlt und stellenweise von querverlaufenden, dunkel pigmentirten, narbenähnlichen Einziehungen eingekerbt erscheint.

Gegen die Innenseite des Fusses und von da nach vorn über die Streckseite der Zehen ist die Haut in eine braun- bis blaurothe, knotig-höckerige, derbe, ungleichmässig verdickte, beim Druck etwas schmerzhafte Masse verwandelt.

Die Epidermis allenthalben erhalten, stellenweise über den zumeist hervorragenden Wülsten feinblätterig sich abhebend.

Vom Sprunggelenke aufwärts bis zum Knie mehrere isolirte und unregelmässig situirte, erbsen- bis bohnengrosse, braunrothe und blaurothe, theils glänzende, theils an der Oberfläche wenig schuppende, sehr harte Knoten, die mit dem grössten Theile ihres Umfanges über das Haut-

niveau emporragen und mit ihrem unteren Theile flach in der Haut sitzen, mit den Fingern umgreifbar oder etwas tiefer in das Unterhautzellgewebe reichend, aber auch da noch von den Fascien mit der Haut zugleich abgehoben und verschoben werden können.

An einzelnen Stellen des Unterschenkels sind mehrere der beschriebenen Knoten zu einem höckerigen Plaque von Thalergrösse und von unregelmässigem äusseren Contour verschmolzen.

Der linke Fuss und der linke Unterschenkel ist in der gleichen Weise und Intensität wie der rechte verändert.

Beide Hände unförmlich verdickt, die Finger in gespreizter Haltung. Auf der Dorsalfläche der Hand und der Finger beiderseits, und nach innen über den Ballen des Daumens hinweg bis zur Mitte der Hohlhand die Haut gleichmässig von Knoten der beschriebenen Art besetzt; überdies die knotenfreie Haut auch geschwellt, verdickt. Dadurch die Hand in toto vergrössert, am Rücken polsterartig aufgetrieben; die Finger blauroth, höckerig, halb gestreckt und an den Spitzen divergirend, an zerstreuten Stellen mit isolirt stehenden, schrotkorn- bis bohnengrossen, lebhaft rothen Knoten besetzt; die Haut der Flachhand gespannt, vorspringend, glatt und glänzend, stellenweise schuppend, mit kleineren und einzelnen bohnengrossen Knötchen und Knoten besetzt. Die Finger können nicht gebeugt, die Hände nicht geschlossen werden.

Von dem Handwurzelgelenke bis zur Mitte des Oberarmes beiderseits finden sich einzelne, theils isolirte, theils zu grösseren, bis zu zweithalergrossen Plaques zusammengedrängte, flach erhabene oder kugelig hervorragende Knoten.

An der äusseren Umrandung der Plaques sitzen die grössten Knoten, von denen einzelne sich derb, andere dagegen von schwarzbraunem oder dunkelblaurothem, schimmerndem Ansehen, wie ein Blutschwamm zusammendrückbar und alsbald wieder schwellend sich zeigen. Das Centrum eines derartigen Plaques ist deprimirt, von narbig atrophischem Ansehen und fast schwarz pigmentirt oder zeigt noch flache, derbe Knötchen.

Am Kinn, auf der Wange, der Oberlippe zusammen 8 bohnen- bis kreuzergrosse, flach erhabene oder kugelige, blaurothe, scharf umschriebene, derb anzufühlende Knoten.

Inguinal- und Axillardrüsen sehr mässig geschwellt, nicht schmerzhaft.

Der Kranke befand sich bis auf die heftigen Schmerzen, welche die Spannung und der Druck an den Händen und Füssen bereiteten und seinen Schlaf störten, leidlich wohl. Kein Fieber. Esslust gut.

Während eines zweimonatlichen Aufenthaltes (bis 22. Sept.) zeigten die Knoten keine besondere Veränderung und nun kamen nur einzelne wenige an den Oberschenkeln und Oberarmen zur Entwicklung. Die neuen erhoben sich von einem rothen, derben, linsengrossen Flecke.

Der Kranke verliess am 22. September die Klinik, weil er „bei den Seinen“ sterben wollte.

Fall 2. Hier handelt es sich um einen 66jährigen Mann, dessen Krankheit schon 14 Monate gedauert hatte als er in die Hebrasche Klinik aufgenommen wurde. Auch dieser Patient weist an verschiedenen Körperstellen, namentlich aber an den Extremitäten und im Gesichte Infiltrate, Knoten und Plaques von derselben Beschaffenheit wie sie im Falle 1

geschildert wurden auf. Auch hier findet man die Plaques und Infiltrate mehr an den Händen und Füssen, im letzteren Falle meist an den Fusssohlen, während die isolirt stehenden Knoten mehr die Fussrücken, die Unterschenkel und die Vorderarme occupiren. Ausserdem ist der ganze rechte Handrücken von einer jauchenden Geschwürsfläche eingenommen. Im Gesichte finden sich einige haselnussgrosse, rothbraun aussehende, theils noch derbe, theils schon zerfallene Knoten an den Augenlidern und Nasenflügeln.

Nach fünfmonatlicher Spitalbehandlung starb Patient unter profusen Diarrhoen. Die Section ergab Metastasen in den verschiedensten Organen, in der Leber, im Darm, im Magen, auf dem Peritonaeum und an der Intima der art. basil. u. der Aorta. Auch hier zeigten die Knoten eine rothbraune bis schwarze Färbung.

Fall 3. Hier wird uns ein 45jähriger kräftiger Mann vorgeführt, der seit 8 Monaten an seinen Füssen krank zu sein angibt. Bei diesem Patienten sehen wir die Krankheit in ihren Anfangsstadien, indem hier die Eruptionen nur an den Füssen, hauptsächlich nur an der linken Fusssohle vorkommen, während der übrige Körper frei ist. Der linke Fuss ist in toto bereits geschwellt, besonders die Plantarhaut derb und gespannt und mit einigen erbsengrossen, blauroth durchschimmernden, isolirt stehenden Knoten und einem central deprimirten confluirenden Plaque am innern Fussrande besetzt, während auf dem Fussrücken nur wenige isolirt stehende Knoten vorkommen.

Am rechten Fusse fanden sich nur auf dem Rücken der 2. u. 3. Zehe kleine Knoten.

Patient nahm aus eigenem Antriebe eine Reihe von Schwefelbädern ohne Erfolg und kehrte nach mehreren Wochen in seine Heimath zurück.

Fall 4. u. 5. In diesen beiden Fällen ist die Krankheit noch weniger weit vorgeschritten als im Falle 3, indem hier die schon vielfach beschriebenen Knoten und einige Plaques nur an der linken Fusssohle vorkommen. Beide Patienten haben das 40. Jahr bereits überschritten.

An diese fünf Fälle seiner eigenen Beobachtung knüpft Kaposi dann noch den Fall eines 8—10jährigen Knaben aus Zürich, von dem ihm Prof. Billroth berichtet hatte, dass einige erbsengrosse Knoten von der oben beschriebenen Beschaffenheit an dessen Unterschenkel sich binnen wenigen Wochen entwickelt hatten. Der Knabe soll unter massenhafter Ueberhandnahme der Knoten nach Jahresfrist gestorben sein.

Eine genauere Beschreibung dieses Billroth'schen Falles habe ich nirgends finden können.

Ueber den mikroskopischen Befund berichtet Kaposi Folgendes:

„Ich hatte Knoten, die ein verschiedenes Alter erkennen liessen, von Fall 1 u. 2 excindirt und durch die mikroskopische Untersuchung das Gebilde als kleinzelliges Sarkom erkannt, dessen Zelleneinlagerungen sich in Haufen und Herden vorfanden. Stellenweise waren die Erscheinungen kleiner Hämorrhagien im Corium oder in den Papillen zu sehen; überdies reichlich Pigment, gelbbraun bis schwarz, meist freiliegend ausserhalb der Zellen.

Die Infiltrationszellen lagen meist in einzelnen Räumen des Corium, dessen Gewebe, sowie die Papillen, sonst normal

schienen. An anderen Stellen waren die Papillen weniger deutlich geschieden, und theils von kleinen runden Zellen, theils von agglomerirten rothen Blutkörperchen (Hämorrhagie) und Pigment durchsetzt."

Den Schluss des Kaposi'schen Aufsatzes werde ich wieder wörtlich folgen lassen. Kaposi sagt:

„Wir können die Charaktere der Krankheit, wie sie aus den hier mitgetheilten und sich ergänzenden casuistischen Mittheilungen hervorgehen, in Folgendem zusammenfassen:

Es entwickeln sich in der Haut ohne bekannte, allgemeine oder locale Veranlassung, schrotkorn-, erbsen- bis haselnussgrosse, braunroth bis blauroth gefärbte Knoten. Ihre Oberfläche ist glatt, ihre Consistenz derb-elastisch, manchmal schwellend, wie ein Blutschwamm. Sie stehen isolirt und ragen dann, wenn grösser geworden, kugelig hervor; oder sie gruppiren sich und bleiben mehr flach. In letzterem Falle involviren sich die centralen Knoten des Plaque und veranlassen da eine narbige, dunkel pigmentirte Depression. Sie entstehen regelmässig zuerst in der Fusssohle und auf dem Fussrücken, bald darauf auch auf den Händen, und sind an diesen Theilen auch überhaupt in der grössten Zahl entwickelt und mit diffuser Verdickung der Haut und Entstellung der Hände und Füsse gepaart.

Im weiteren Verlaufe erscheinen isolirte und gruppirte Knoten, aber immerhin in geringerer Zahl und in unregelmässiger Anordnung auch an den Armen und Beinen, im Gesichte und am Stamme.

Die Knoten können sich theilweise atrophisch involviren, sie ulceriren, wie es scheint, erst spät oder richtiger, es entsteht Gangrän an ihrer Stelle.

Die Lymphdrüsen sind nicht erheblich geschwellt.

Endlich kommt es auch zur Bildung der gleichen Knoten auf der Schleimhaut des Kehlkopfes, der Trachea, des Magens und Darmes; besonders reichlich des Dickdarmes, bis hinab an den After, und zu Knoten in der Leber.

Die Krankheit führt zum Tode, und zwar innerhalb einer kurzen Frist von 2—3 Jahren.

Die beobachteten Fälle betrafen Männer vom 40. Jahre aufwärts (Billroth's Fall ausgenommen).

Gegenüber der Verlaufsreihe des Carcinoma pigmentodes ist hervorzuheben, dass das geschilderte typische Pigmentsarkom regelmässig an den Füssen begann, von da nicht den grossen Lymphgefässen entsprechend Nachschübe veranlasste, dass die Drüsen überhaupt fast gar nicht alterirt erschienen, und die Annahme von einer weiteren Fortpflanzung per Metastasin auch durch den Umstand schwerlich unterstützt wird, dass eben beide Füsse und bald sogar auch beide Hände in gleich intensiver, und von allen Körperregionen überhaupt am intensivsten erkranken. Während für das Carcinom es ganz gut möglich ist, dass dasselbe eine Zeit lang local besteht, und von da aus erst auf dem Wege der Metastase eine allgemeine Carcinomatosis sich entwickelt, muss für dieses Uebel eine bereits von Anfang her vorhandene allgemeine Erkrankung (Dyskasie) angenommen werden.

Die Untersuchung der Knoten von Fall 1 und 2 hat den gleichen histologischen Befund ergeben: herdweise Einlagerung von kleinen, runden Zellen ins Corium, kleine hämorrhagische Herde innerhalb der Knoten und reichliches Pigment.

Dass die auffällige Pigmentirung vielleicht ganz, wenigstens aber zum grössten Theile von dem Blutreichthume und den Hämorrhagien innerhalb der Knoten herrühre, war hier noch besser als beim Carcinoma pigmentodes zu demonstriren.

Die Krankheit muss nach den vorliegenden Erfahrungen von vornherein nicht nur als unheilbar, sondern auch als lethal gelten.

Wir können auch, nachdem das Uebel fast gleichzeitig an beiden Händen und Füssen beginnt, und nachdem gerade deshalb von Beginn her schon eine allgemeine Erkrankung angenommen werden muss, keineswegs hoffen, dass durch die frühzeitige, wenn überhaupt ausführbare Exstirpation der anfänglichen Knoten der deletäre Verlauf hintangehalten werden könne.

Das constanteste und fast einzige belästigende Symptom, welches eine Behandlung erheischt, ist das Gefühl der Spannung und der Schmerzen in den Händen und Füssen. Emollirende Salben, Empl. hydrarg., kalte Umschläge, nasse Einhüllungen etc. neben allgemeinen Paregoricis (subcut. Morphin-Inject.) können in dieser Richtung dem Kranken einige Erleichterung bringen.

Nachdem ich nun den Leser mit den fünf Kaposischen Fällen bekannt gemacht habe, kann ich zur Schilderung meines Falles übergehen.

M. 67 a. n., Jude, gebürtig aus dem Kownoschen Gouvernement und seit seinem 12. Jahre in dem im Witebskischen Gouvernement belegenen Flecken Kreuzburg ansässig, stammt von gesunden, im hohen Alter verstorbenen Eltern. Auch die meisten übrigen Verwandten, soweit er sich ihrer entsinnen kann, sind gesunde und kräftige Leute, wenig-

stens hat keiner von ihnen an einer schweren Hautkrankheit gelitten. Patient selbst will bis zum Eintritte des gegenwärtigen Leidens durchaus wohl und kräftig gewesen sein, nur habe ihn schon längst ein lästiges Hautjucken geplagt. Er habe stets unter ganz guten Verhältnissen gelebt, Noth nie gelitten. Vor ungefähr 12 Jahren seien nach vorausgegangenen lästigen Hautsensationen, wie Ameisenkriechen und Jucken, ohne eine ihm bekannte Veranlassung erst auf der rechten, bald darauf auch auf der linken Fusssohle kleine braunrothe Knötchen aufgetreten, die er für Warzen gehalten und aus eigenem Antriebe mit Lapis geätzt habe. Durch diese Aetzungen habe er die kleinen Knötchen anfangs vertrieben, doch seien dieselben bald wiedergewachsen, und zwar in einer noch viel grösseren Anzahl. Zugleich mit der massenhaften Knoteneruption habe sich in beiden Fusssohlen eine unerträgliche Spannung eingestellt, die sich dazwischen bis zu heftigen Schmerzen gesteigert habe. Nebenbei habe das Jucken sowohl an den Unterextremitäten als auch am übrigen Körper fortgedauert, so dass er sich schliesslich genöthigt gesehen habe ärztliche Hilfe in Anspruch zu nehmen. Leider habe kein Medicament geholfen, so dass er sich schliesslich entschlossen habe nach Kemmern zu gehen, um dort Schwefelbäder zu nehmen.

Nach den Schwefelbädern habe zwar das Jucken der Haut aufgehört, die Knötchen an den Fusssohlen aber seien nicht nur nicht vergangen, sondern hätten in rapider Weise an Zahl so sehr zugenommen, dass er nicht mehr habe gehen können. Bald darauf sei auch eine starke Schwellung beider Füsse hinzugekommen. Im Laufe der folgenden Jahre seien dann noch vereinzelte Knoten an beiden Fussrücken

und Unterschenkeln und schliesslich im 11. Jahre des Bestehens der Krankheit auch in der rechten Hohlhand aufgetreten. In der rechten Hohlhand habe sich erst ein circa thalergrosser blauschwarzer Fleck und auf diesem vor ungefähr einem Monat (also im December 1879) 4—5 kleine dunkelbraunrothe Knötchen gezeigt. Mit Störungen des Allgemeinbefindens seien die neuen Eruptionen nie verbunden gewesen, nur das Hautjucken sei in der letzten Zeit wieder aufgetreten.

Status praesens,

aufgenommen im Januar 1880.

Patient ist von hohem Wuchs, schlecht ernährter und schlaffer Muskulatur, reducirtem Panniculus adiposus und anämischen Schleimhäuten. Das Haupthaar ist ergraut. aber noch ziemlich dicht. Das Gesicht ist von einem langen, gleichfalls ergrauten und dichten Vollbarte eingerahmt. Der übrige Körper zeigt nur spärlichen Haarwuchs und auch hier sind die Haare schon ergraut. Der Gesichtsausdruck des Patienten ist ein leidender. Die Haut, soweit sie nicht erkrankt ist blass und schlaff, so dass man dieselbe in grossen Falten emporheben kann. Krankheitserscheinungen finden sich nur an beiden Füssen, beiden Unterschenkeln und an der Volarfläche der rechten Hand. Beide Fusssohlen sind dicht besetzt mit kleineren und grösseren, erbsen- bis haselnussgrossen Knoten, die sich festweich anfühlen, rothbraun aussehen und hie und da mit abgelösten Epidermisschuppen oder schmutzig gelben Borken bedeckt sind. Diese Borken bedecken theils seichte glatte Excoriationen, theils grössere Geschwüre mit schwammigem von welken Granulationen ein-

genommenem Grunde. An einigen Stellen, namentlich an den Zehen, reichen die Geschwüre bis aufs Periost. Die schlaffen Geschwürsgranulationen sondern einen dünnen stinkenden Eiter ab. Entfernt man dagegen von anderen Knoten die Epidermisschüppchen, so sieht man die Oberfläche des Knotens unverändert glatt, selten höckerig, warzig. Meist stehen die Knoten isolirt, so dass mehr oder weniger normale Haut zwischen ihnen bleibt, an einigen Stellen aber bilden sie grosse Plaques, so namentlich beiderseits am Ballen der grossen Zehe und an der lateralen Seite der rechten Ferse. Die zu einem solchen Plaque vereinigten Knoten scheinen im Wachsthume zurückgeblieben zu sein, da sie kaum Schrotkorngrösse erreichen, namentlich scheinen die im Centrum eines Plaque sitzenden Knoten ein wenig atrophisch zu sein. Die Zehen sind nicht verschont von der Wucherung, auf jeder Zehe sitzt wenigstens ein Knoten, auf den beiden grossen Zehen sogar 3—4 grössere, circa haselnussgrosse Knoten. Einige Knoten werden auch gestielt und sitzen dann wie Trauben an ihren Stielen. Die Umgebung der ganz isolirt stehenden Knoten ist nicht infiltrirt und hier lassen sich die Knoten mit der Haut, in der sie sitzen, bewegen, dort aber, wo die Knoten so nahe bei einander stehen, dass nur ein kleiner Zwischenraum zwischen ihnen bleibt, ist auch die scheinbar noch gesunde Haut derb und fest und kaum verschiebbar. Die Berührung sowol der Knoten als auch der infiltrirten und gespannten Haut ist sehr schmerzhaft. Der Fussrücken ist beiderseits stark geschwellt, vorgewölbt, rechts mehr als links, die Haut daselbst gespannt, glänzend und von stark gefüllten und erweiterten subcutanen Venen durchzogen Die Schwellung

setzt sich auch auf beide Unterschenkel fort, reicht jedoch nicht bis zum Knie. Auf beiden emporgewölbten Fussrücken, sowie an beiden Unterschenkeln finden sich mehrere isolirt stehende Knoten und Knötchen von derselben Beschaffenheit wie die an den Fusssohlen, nur ist hier die die einzelnen Knoten bedeckende Haut weniger verfärbt und die Epidermis zeigt hier keine Schuppung. Auch hier lassen sich die Knoten mit der Haut verschieben und die Sensibilität ist hier ebenso gesteigert wie an den Fusssohlen. Ulcerationen findet man hier nicht, auch ist die Consistenz der Knoten hier eine härtere. Exstirpirt und durchschneidet man irgend einen von den im Vorstehenden beschriebenen Knoten, so zeigt der Durchschnitt ein blassröthliches, im hohen Maasse fleisch-ähnliches Aussehen, nur an wenigen Knoten sieht man in der röthlichen Geschwulstmasse auch ein helleres Gerüst von Faserzügen. Die Epidermisschicht und das Rete Malpighii sieht man als ein gleichmässiges, seltener hügeliges Lager über die Geschwulstmasse hinwegziehen.

Auf der Volarfläche der rechten Hand findet sich ein circa thalergrosser, dunkel blauroth aussehender, sich derb anfühlender Fleck, aus dessen Mitte 5 kleine circa erbsengrosse, isolirt stehende Knötchen von blaurother Farbe hervorragen. Sowol auf dem dunklen Fleck, als auch auf den Knötchen zeigt die Epidermis eine feinblätterige Schuppung. Jede Berührung verursacht auch hier einen lebhaften Schmerz, während die Sensibilität der übrigen, gesunden Haut durchaus normal ist.

Die Inguinaldrüsen sind nur mässig geschwellt, die Axillar- und Cervicaldrüsen vollständig intact.

Die inneren Organe, soweit sie der klinischen Untersuchung zugänglich sind, erscheinen gesund. Ebenso zeigen die animalen und vegetativen Functionen keine Abnormität. Fieber nicht vorhanden.

Mikroskopischer Befund.

Im Ganzen hatte ich 7 Knoten, 3 grössere, circa haselnussgrosse, und 4 kleinere, darunter 3 circa erbsengrosse und 1 circa schrotkorngrossen Knoten behufs der mikroskopischen Untersuchung exstirpirt. Von den 3 grossen Knoten stammten 2 von der Planta des rechten Fusses und einer vom rechten Unterschenkel, während die drei kleinen circa erbsengrossen Knoten dem rechten Fussrücken und nur einer, der circa schrotkorngrosse, der Planta pedis entnommen wurden. Leider war es mir nicht möglich, auch aus der Volarfläche der rechten Hand Präparate zu gewinnen, weil Patient sich strict gegen das Schneiden an dieser Stelle aussprach.

Sämmtliche von mir exstirpirte Knoten wurden in Alkohol gehärtet und bis zu ihrer weiteren Verwendung in Alkohol aufbewahrt.

Als Tinktionsmittel dienten mir theils Lösungen von Karmin, theils solche von Eosin, theils salpeters. Rosanilin. Ich färbte die einzelnen Schnitte und stellte dann die mikroskopische Untersuchung meist an wässerigen Präparaten, denen ich einen Tropfen Glycerin zusetzte, an, nur einen kleinen Theil der Präparate schloss ich nach vorheriger Klärung derselben mit Kreosot in Canadabalsam ein.

Das mikroskopische Bild, das sich mir in den einzelnen Präparaten darbot, war so charakteristisch, dass ich den Charakter der Krankheit bald erschliessen konnte. Das Bild war fast in allen Präparaten dasselbe, nur hie und da fanden sich Differenzen und auch dann meist nur in Präparaten, die Knoten verschiedenen Alters entstammten; so wich namentlich das den kleinsten Knoten zusammensetzende Gewebe bedeutend von dem der grösseren Knoten ab.

Ich will hier auch gleich mit der Schilderung des Befundes an diesem kleinsten Knoten beginnen, darauf zu den circa erbsengrossen, und schliesslich auch zu den grössten Knoten übergehen.

Machte man einen Verticalschnitt durch die Mitte des kleinen Knotens und fertigte man dann dünne Schnitte an, die durch die ganze Dicke des Knotens gingen, so sah man unter dem Mikroskope Folgendes:

Die Epidermis und ein relativ breites und stark pigmentirtes Rete Malpighii zogen als eine gleichmässige Lage über den unveränderten, nur ein wenig stärker pigmentirt erscheinenden Papillarkörper hinweg. Das eigentliche Cutisgewebe war ein wenig hypertrophisch und erhoben, zeigte aber sonst in seinen obersten Schichten keine Veränderung, verfolgte man aber das Bild weiter bis in die tieferen Cutisschichten hinein, so sah man hier nur Reste des Cutisgewebes, alles übrige war eingenommen von einer kleinzelligen Wucherung, die ihren Ursprung im Unterhautzellgewebe nehmend, wo die Zelleninfiltration noch stärker war, wie ein Keil in die einwenig erhobene Cutis hineinragte. Die kleinen Zellen zeigten deutliche Spindelform mit 2 feinen Fortsätzen an zwei Seiten, lagen meist dicht gedrängt, mehr oder weniger

parallel und waren durch eine relativ spärliche deutlich fibrilläre Intercellularsubstanz von einander getrennt. Die Kerne der Zellen waren länglich einförmig, nur wenige hatten die rundliche Gestalt. Meist war nur ein Kern vorhanden, doch kamen auch Zellen vor, in denen sich zwei und mehrere Kerne fanden. Jeder Kern hatte scharfe Contouren, eine stark körnige Beschaffenheit und ein oder mehrere glatte, gleichmässige, glänzende Kernkörperchen.

Ein anderes als das eben geschilderte Bild zeigten Präparate aus den circa erbsengrossen Knoten. Auch hier zeigten die Epidermis und das Rete Malpighii dieselbe Beschaffenheit wie bei dem kleinsten Knoten, von der Cutis war aber kaum noch etwas zu sehen, nur hie und da fanden sich kleine Reste des Cutisgewebes, während alles übrige eingenommen war von der schon oben geschilderten kleinzelligen Wucherung. Auch hier lagen die kleinen Spindelzellen meist parallel, bald durch spärliche Mengen fibrillärer Intercallularsubstanz getrennt, bald fast unmittelbar aneinander grenzend. Im letzteren Falle bildeten sie grosse balkige Züge, die gleichsam von einem Centrum ausgehend zur Peripherie ausstrahlten. Andeutungen vom Papillarkörper sah man auch hier noch, doch waren die einzelnen Papillen dicht infiltrirt mit den kleinen Spindelzellen, die hier eine relativ dunkle Pigmentirung zeigten.

Dasselbe Bild zeigten auch Präparate, die den grössten Knoten entnommen waren, nur war hier vom eigentlichen Cutisgewebe nichts mehr zu sehen und auch der Papillarkörper war vollständig verstrichen.

Der Gefässreichthum der erbsen- und haselnussgrossen Knoten war sehr gross, in mehreren Präparaten konnte ich

viele ectatische Gefässdurchschnitte inmitten der Geschwulstmasse beobachten. Die Gefässwand zeigte capillare Structur und war intact.

Eine Anhäufung von Pigment habe ich weder in den Zellen, noch auch in der Intercellularsubstanz derselben bemerkt, ausgenommen jene relativ starke Pigmentirung des Rete Malpighii und der Papillen, die ich oben anführte. Wol aber fanden sich in mehreren Präparaten aus den mittelgrossen und grossen Knoten kleine haemorrhagische Herde, und wieder in anderen Präparaten aus denselben Knoten kleine Partieen, in denen die faserige Intercellularsubstanz einer mehr schleimigen Platz gemacht hatte, in welcher die Zellen grösser und mehrstrahlig, mehr den Sternzellen entsprechend waren (Myxomgewebe). Doch kamen solche Partieen nur in wenigen Präparaten vor.

Diagnose.

Nach dem soeben gegebenen mikroskopischen Befunde kann hier die Diagnose keine Schwierigkeiten mehr machen. Jeder auch nur einigermassen sachkundige Leser wird in der kleinzelligen Wucherung sofort sarkomatöses Gewebe erkannt haben. Eine Verwechselung mit anderen Geweben lässt mein histologischer Befund nicht zu. Dasselbe kann man aber von dem Kaposi'schen Bericht über seinen histologischen Befund nicht sagen; denn wenn Kaposi von kleinen Infiltrationszellen spricht, die sich in Haufen und Herden vorfanden, und nicht genauer angibt, wie diese Zellen beschaffen waren und in welchem Verhältnisse sie zu den Gefässwänden standen, so könnte man ebensogut an lepröses

wie sarkomatöses Gewebe denken, da ja auch bei der Lepra die kleinen Rundzellen in Haufen und Herden angeordnet sind. (Dehio. Beiträge zur patholog. Anatomie der Lepra. Dissertatio inauguralis Dorpat. 1877). Es wäre wünschenswerth gewesen, dass Kaposi eine recht genaue Beschreibung seines histologischen Befundes geliefert hätte, da das klinische Bild des idiopathischen multiplen Hautsarkoms so sehr an Lepra tuberosa erinnert, dass in den meisten Fällen wol nur der histologische Befund die Diagnose sichern wird. Wenn auch das hohe Alter der Patienten und das Fehlen der Anästhesie und der Venen — und Nervenverdickungen in meinem und den 5 Kaposi'schen Fällen gegen Lepra sprechen, so wissen wir doch auch andererseits, dass Lepra ausnahmsweise auch bei alten Leuten auftreten kann. (E. Bergmann. Die Lepra in Livland. Petersb. med. Wochenschrift) und dass es Fälle von Lepra tuberosa gibt, bei denen die Anästhesie erst spät oder garnicht auftritt (Armauer Hansen. Zur Pathologie des Aussatzes. Arch. f. Derm. u. Syph. von Auspitz u. Pick. Jahrgang III Heft 2).

Mein histologischer Befund gibt auch über den Ausgangspunkt der Wucherung Aufschluss. Der Umstand, dass ich im kleinsten Knoten die obersten Schichten der Cutis intact, die tieferen Schichten derselben aber schon recht stark, und schliesslich das Unterhautzellgewebe am meisten infiltrirt fand, lässt doch wol den Schluss zu, dass die Wucherung ihren Ursprung in den Maschen des Unterhautzellgewebes nimmt und nun von dort gegen die Peripherie vorschreitet, bis es zur Erweichung und schliesslich zur Ulceration des Knotens kommt.

Da ich in den von mir untersuchten Knoten nur das Rete Malpighii und die Papillenspitzen relativ stark pigmentirt fand, in der Hauptmasse der Geschwulst sich aber keine Pigmentanhäufungen nachweisen liessen, so kann ich diese Knoten nicht zu den Pigmentgeschwülsten zählen und muss daher ihre blaurothe Färbung hauptsächlich auf ihren colossalen Blutreichthum zurückführen. Anders dagegen muss ich mich zu dem blaurothen Fleck und der Knotenbildung auf dem rechten Handteller stellen, obgleich ich von dieser Stelle keine Präparate besitze; hier dürfte es schwer sein, die dunkel blaurothe Färbung nur dem Blutreichthume der Wucherungsmasse zuzuschreiben, und ich bin daher hier zu der Annahme einer Pigmentanhäufung, sei es nun in den Zellen oder in der Intercellularsubstanz, gezwungen. Mein Patient weist also, wenn diese meine letzte Annahme richtig ist, sowol pigmentirte als auch unpigmentirte Sarkome in seiner Haut auf.

Hierin weicht mein Fall von den 2 ersten Kaposi'schen Fällen ab, da Kaposi in Knoten von seinen Fällen 1 u. 2 Pigmentanhäufungen nachweisen konnte. Ob Kaposi auch Knoten von seinen übrigen Fällen untersucht hat, ist zweifelhaft, da er am Schlusse seines Aufsatzes ausdrücklich hervorhebt, dass die Untersuchung der Knoten von Fall 1 u. 2 den gleichen histologischen Befund ergeben hat, nämlich Pigmentanhäufungen in dem kleinzelligen Sarkomgewebe, während von Fall 3, 4 und 5 nichts dergleichen berichtet wird. Uebrigens führt auch Kaposi, trotz des Nachweises von Pigment in der Geschwulstmasse, die blaurothe Färbung seiner Knoten auf den Blutreichthum derselben zurück.

Man könnte hier nun einwenden, dass ich, da mein histologischer Befund von dem Kaposis zum Theil abweicht, garnicht berechtigt sein kann, meinen Fall der von Kaposi aufgestellten typisch-klinischen Gruppe von Hautsarkomen zuzuzählen. Ein solcher Einwand wäre aber unberechtigt, weil Kaposi für seine Gruppe hauptsächlich nur das typisch-klinische Bild beansprucht, und in dieser Hinsicht dürfte mein Fall durchaus Kaposis Forderungen entsprechen, wie aus meinem Status praesens zu ersehen ist. Sollte aber dennoch Jemand Anstand nehmen, meinen Fall der Kaposi'schen Gruppe zuzuzählen, weil mein histologischer Befund von dem Kaposis ein wenig abweicht, so könnte ich, um die von mir beanspruchte Gleichstellung aufrecht zu erhalten, nur zweierlei annehmen: a) entweder wies auch jeder der Kaposi'schen Patienten einige Knoten auf, die nur eine relativ starke Pigmentirung des Rete und der Papillenspitzen zeigten, aber keine Pigmentanhäufungen in der eigentlichen Geschwulstmasse — in diesem Falle hätte Kaposi ganz zufällig nur solche Knoten untersucht, die eine Pigmentirung auch der eigentlichen Geschwulstmasse zeigten — oder b) das von Kaposi nur für die idiopathischen multiplen Pigmentsarkome der Haut beanspruchte typisch-klinische Bild gilt auch für die nicht pigmentirten oder richtiger gemischten idiopethischen multiplen Hautsarkome.

Da die erste Annahme unwahrscheinlich ist, so neige ich zu der zweiten.

Noch ein anderer Einwand könnte gegen mich erhoben werden, nämlich der, dass in meinem Falle die Krankheit einen viel langsameren Verlauf zeigt als jeder der fünf

Kaposi'schen Fälle. Auch einen solchen Einwand müsste ich zurückweisen, da ja der langsamere Verlauf an dem klinischen Bilde nichts ändert.

Verlauf der Krankheit vom Januar 1880 bis zum August 1880.

Was den Verlauf der Krankheit in dem soeben angegebenen Zeitraume betrifft, so kann ich mich da kurz fassen, weil sich in dieser Zeit nichts ereignete, was an dem bisher geschilderten Bilde etwas ändern könnte.

Einige Wochen nach der Aufnahme des Status praesens, also Ende Januar, hatte auf der Volarfläche der rechten Hand auf dem schon oben beschriebenen dunkel blaurothen Flecke eine neue Knötcheneruption (etwa 3) stattgefunden, und zwar ohne irgend welche Störung des Allgemeinbefindens. In derselben Zeit waren auch einige Knoten an beiden Fusssohlen erweicht, andere schon zur Ulceration gekommen. Solchen Erweichungs- und Ulcerationsprocessen sah ich mehrere haselnussgrosse Knoten im Laufe der siebenmonatlichen Beobachtungszeit anheimfallen. Ich muss hier aber bemerken, dass nur Knoten der beiden Fusssohlen zur Ulceration gelangten und nicht auch die der Fussrücken und Unterschenkel. Bemerkenswerth ist auch noch die Beobachtung, dass kein Geschwür Tendenz zur Heilung zeigte, sondern an Stelle der vereiterten schwammigen Granulationen stets wieder neue nicht bessere producirte.

Ende März erkrankte Patient an granulöser Conjunctivitis, die sich nach einer geeigneten Behandlung bald besserte.

Interessanter als diese von mir gemachten Beobachtungen ist eine meinen Krankheitsfall betreffende briefliche Mittheilung von Dr. Neumann. Ich werde mir die Freiheit nehmen, diesen Dr. Neumann'schen Brief hier im Auszuge wiederzugeben. Dr. Neumann schreibt mir am 13. Sept. a. c., also ungefähr einen Monat nach dem Ablaufe meiner eigenen Beobachtungszeit, Folgendes: „Zwei Tage vor Empfang Ihres ersten Briefes d. i. Ende August, besuchte ich den alten M. und war von dem Befunde vollständig frappirt. Die Fusssohlen, an denen wir die Auslöffelung der Knoten vorgenommen hatten (vide Therapie), waren fast ganz geheilt. Doch waren an anderen, bis dahin freien Stellen die Knoten und Knötchen wie die Pilze aufgeschossen. Die rechte Wade, die früher nur wenige Knoten aufzuweisen hatte, war vollständig besät mit diesen fast erbsengrossen, bläulichrothen Excrescenzen. Die linke Wade war in geringerem Grade afficirt. Ebenso hatten sich zwischen den Zehen wol ein Dutzend solcher Wucherungen eingefunden. Der linke Handteller fast vollständig bedeckt von einer dunkelbläulichrothen, etwas infiltrirten Hautfläche, auf der eine Anzahl grösserer und kleinerer Knötchen emporwucherten. Die grösseren hatten an ihrer Spitze schon Borkenbildung und sahen den Warzen nicht unähnlich. Auf der Schleimhaut des harten Gaumens ein quadratischer dunkel bläulichrother Fleck. Die Uvula strichweise geröthet, mit kleinen Bläschen.

Die Auslöffelung der Knoten hat dem Patienten grosse Erleichteruug verschafft; er kann jetzt wenigstens über das Zimmer gehen und ist nicht nur auf fremde Hilfe angewiesen.

Diese von Dr. Neumann gemachte Beobachtung ist insofern von grossem Interesse, als sie uns zu der Annahme zwingt, dass nun die Krankheit in ein acuteres, folglich in ein für den Patienten gefährlicheres Stadium getreten ist. Ferner können wir daraus, falls meine Vermuthung in Betreff der Infiltration auf dem Handteller richtig ist, den Schluss ziehen, dass die Krankheit erst nach dem Auftreten einer wahren Pigmentgeschwulst in ein acuteres Stadium getreten ist.

Ob die neuen Eruptionen per Metastasin oder sonstwie zu Stande gekommen sind, lasse ich dahingestellt sein. Ich für meine Person neige aus den schon von Kaposi angeführten Gründen zu der Annahme einer gewissen sarkomatösen Dyskrasie, bei der die Haut die grösste Disposition zur Sarkombildung zeigt.

Was in meinem Falle den ersten Anstoss zum Ausbruche der Krankheit gegeben hat, kann ich nicht wissen, weil Patient kein Moment anführen kann, das uns zur Beantwortung dieser Frage führen könnte, nur soviel gibt Patient an, dass die Schwefelbäder in Kemern eine grössere nnd rapidere Knötchenentwickelung zur Folge hatten.

Therapie.

Es würde zu weit führen, wollte ich hier alle Mittel aufzählen, die mein Patient im Laufe von 12 Jahren äusserlich und innerlich erfolglos gebraucht hat. Dass er schliesslich auch Schwefelbäder gebraucht hat, ist uns schon bekannt. Auch die Resultate dieser Kur habe ich schon oben mitgetheilt. Ich proponirte dem Patienten im April a. c. eine

operative Entfernung der Knoten, nicht weil ich mir davon grosse Erfolge versprach, sondern weil ich doch schliesslich Untersuchungsobjecte gewinnen wollte. Nach langem Zögern wurde meine Proposition angenommen, jedoch nur unter der Bedingung, dass ich nur die Knoten an der Fusssohle entferne. Da es mir, wie gesagt, darauf ankam, Untersuchungsobjecte zu gewinnen, so ging ich auf alles ein und nahm Ende April in Gemeinschaft mit Dr. Neumann eine Auslöffelung der einzelnen Knoten an der rechten Fusssohle vor. Die Resultate dieser ersten Operation waren recht befriedigend; überall wo ich die Knoten total exstirpirt hatte, erfolgte in einer relativ kurzen Zeit eine gute Vernarbung, an anderen Stellen dagegen, wo noch Reste der Geschwulst nachgeblieben waren, schossen schon in der ersten Woche nach der Operation wieder jene schwammigen Granulationen empor, die ich oben beschrieb. Jedenfalls war Patient mit diesen Resultaten so zufrieden, dass er uns im Juli a. c. bat, an ihm abermals eine Operation vorzunehmen, welcher Bitte wir denn auch mit Freuden nachkamen. Ueber die Resultate dieser zweiten Operation gibt uns der von mir oben citirte Dr. Neumann'sche Brief genügenden Aufschluss. Wenn dieselben auch nicht gering zu schätzen sind, so können sie uns doch nicht zu weiteren operativen Eingriffen ermuntern. Ich kann hier, da ich eine Dyscrasie annehme, auch von einer Operation nur eine palliative Hilfe erwarten.

Resumé.

1) Das idiopathische multiple Hautsarkom gehört zu den seltensten Krankheiten.

2) Das Auftreten des idiopathischen multiplen Hautsarkoms scheint an ein höheres Lebensalter gebunden zu sein.

3) Das männliche Geschlecht scheint mehr als das weibliche zur idiopathischen multiplen Sarkombildung disponirt zu sein.

4) Alle Fälle von idiopathischen multiplen Hautsarkom bieten ein typisch-klinisches Bild.

5) Es gibt eine gewisse sarkomatöse Dyskrasie.

6) Eine hereditäre Anlage zur idiopathischen multiplen Sarkombildung scheint nicht vorhanden zu sein.

7) Das idiopathische multiple Hautsarkom ist inkurabel und gestattet nur eine lethale Prognose.

8) Das idiopathische multiple Hautsarkom kann acut und chronisch verlaufen.

Thesen.

1) Jede Warzenbildung der Haut müsste möglichst früh operativ entfernt werden.
2) Das streng Lister'sche Verfahren bei der Wundbehandlung ist entbehrlich.
3) Die Behandlung des Typhus mit kalten Bädern ist in der Privatpraxis aus practischen Gründen zu widerrathen.
4) Bei Schussfracturen des Oberschenkels ist im Kriege der Gypsverband dem Extensionsverbande vorzuziehen.
5) Für Schussfracturen des Oberschenkels lässt sich keine bestimmte Prognose stellen.
6) Eosin eignet sich nicht zum Färben mikroskopischer Präparate.

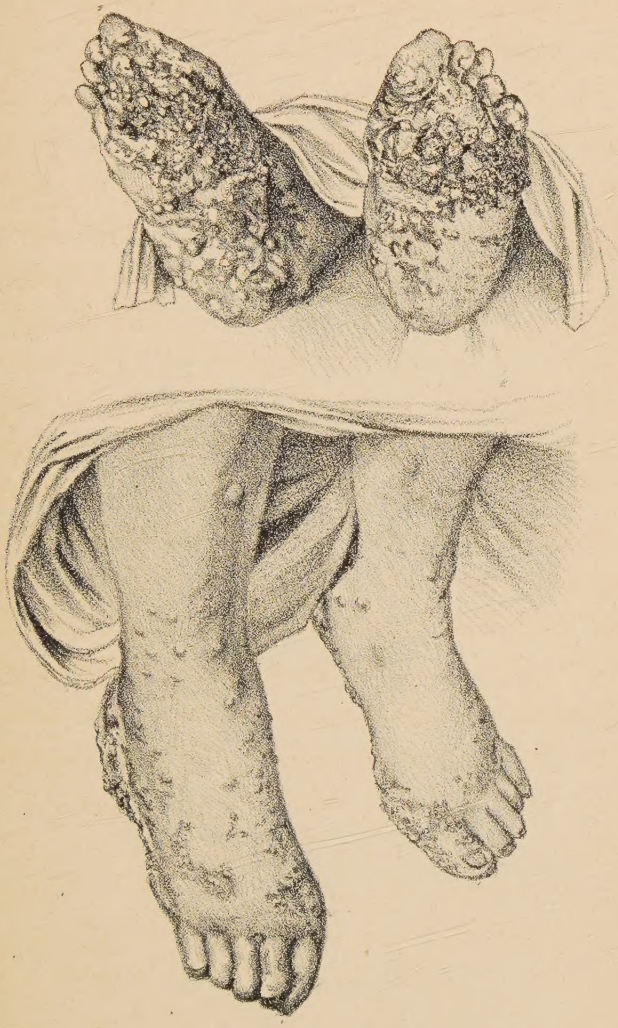

v. Schultz, Dorpat